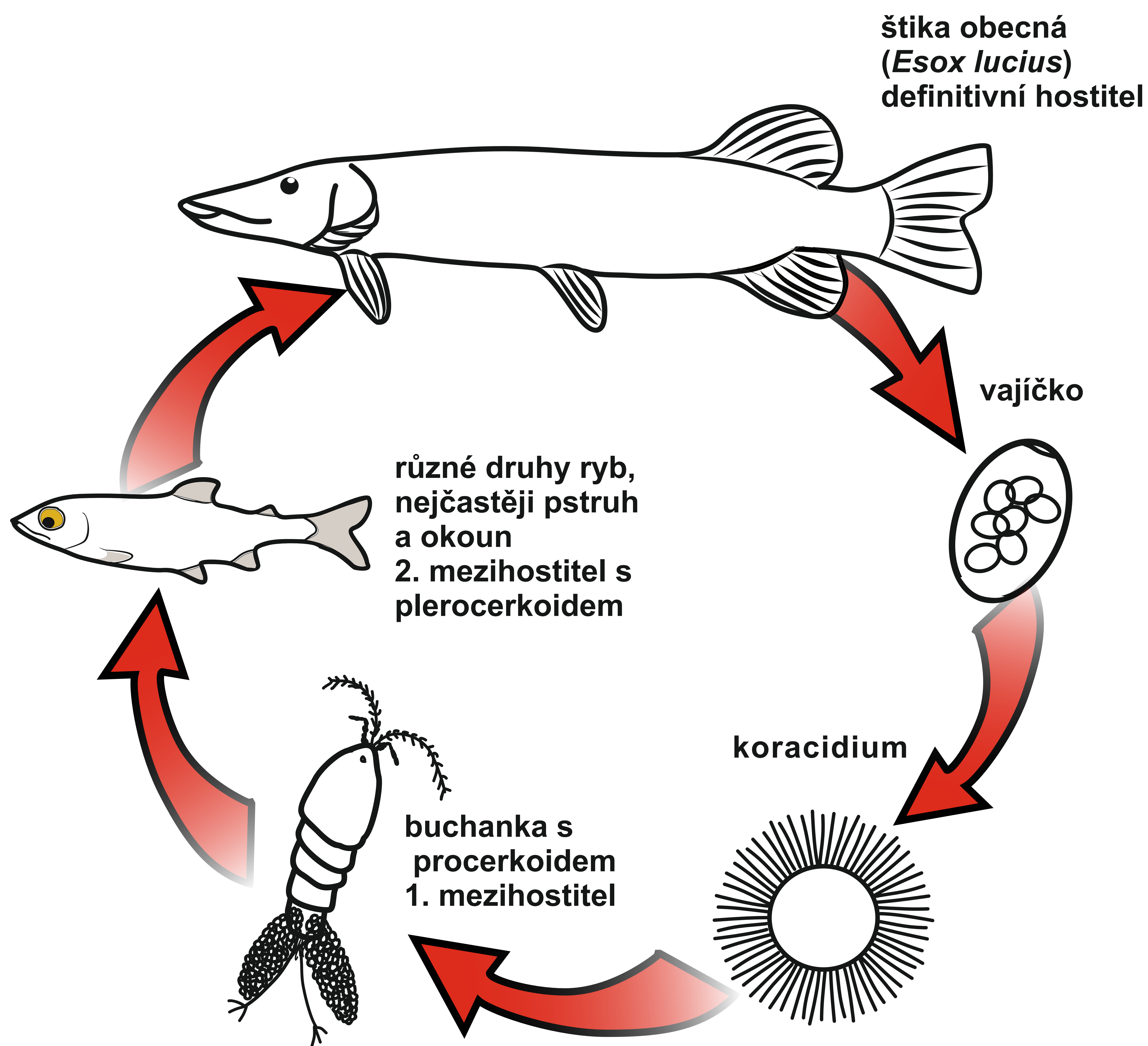
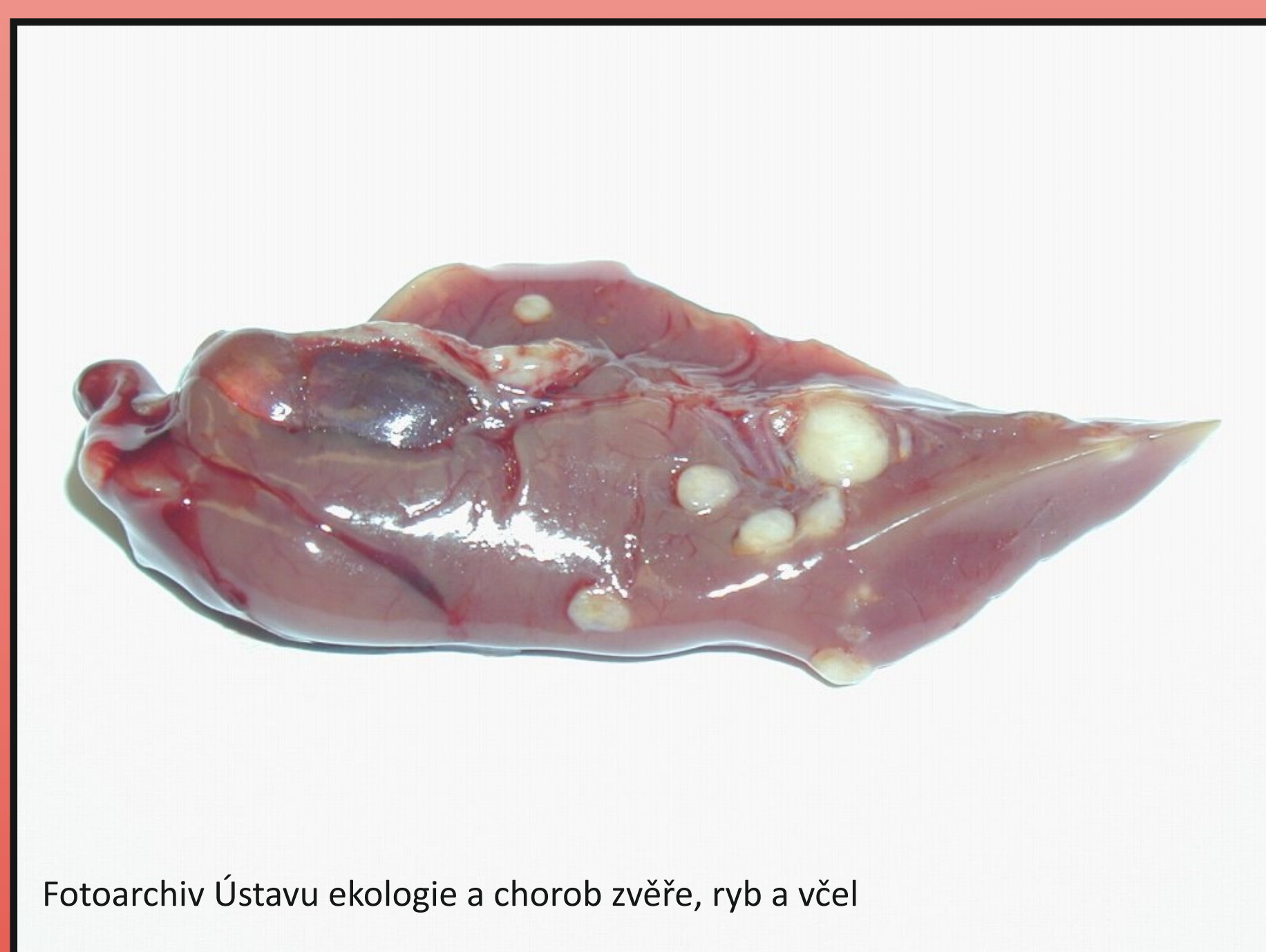


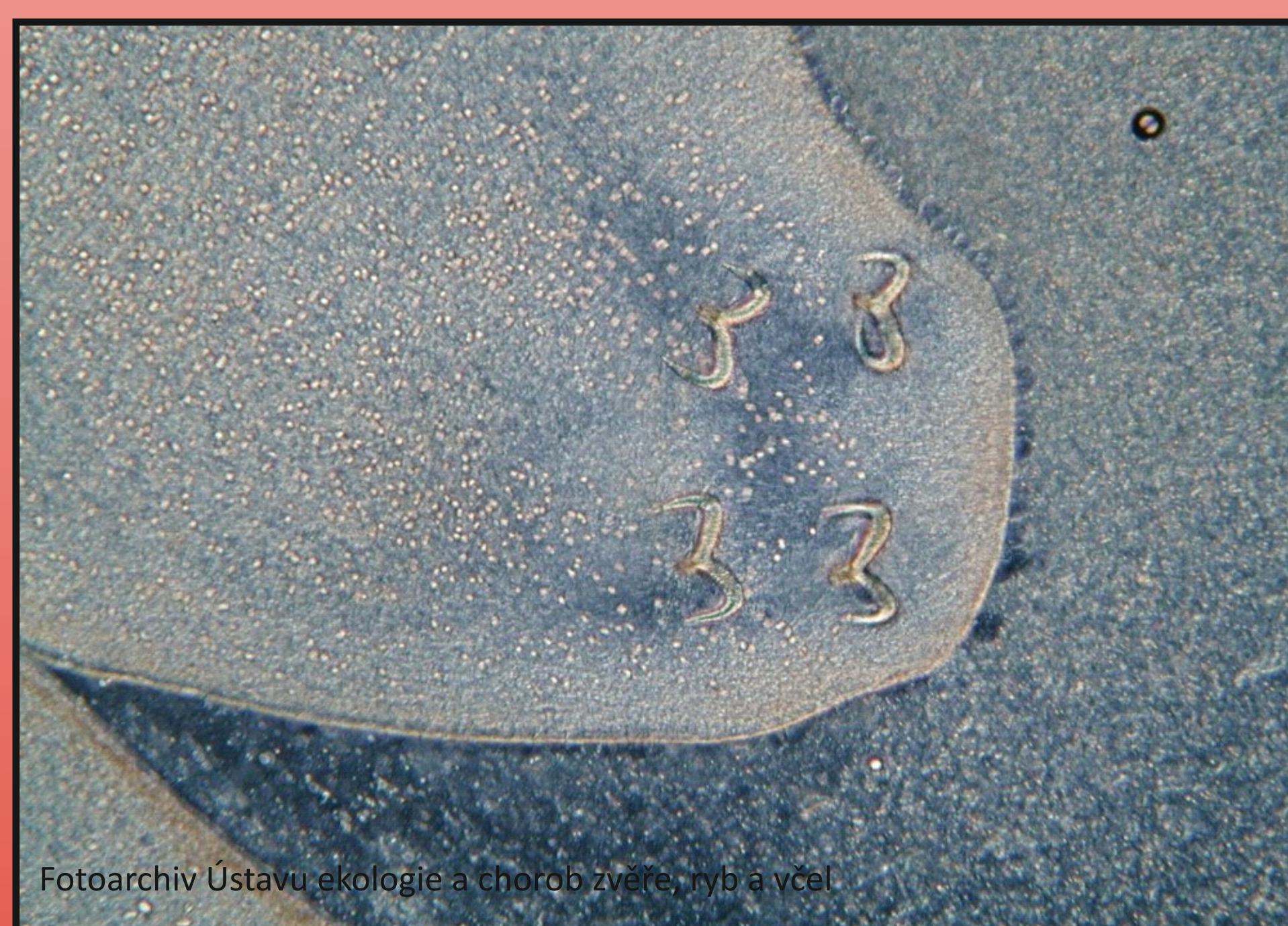VÝVOJOVÝ CYKLUS *Triaenophorus nodulosus*



Patologicko - anatomický nález:



Obr. 1. *Triaenophorus nodulosus* - cysty s plerocerkoidy na játrech okouna



Obr. 2. Mikroskopie: *T. nodulosus* - skolex plerocerkoidu