



ANATÓMIA DISTÁLNEJ KONČATINY

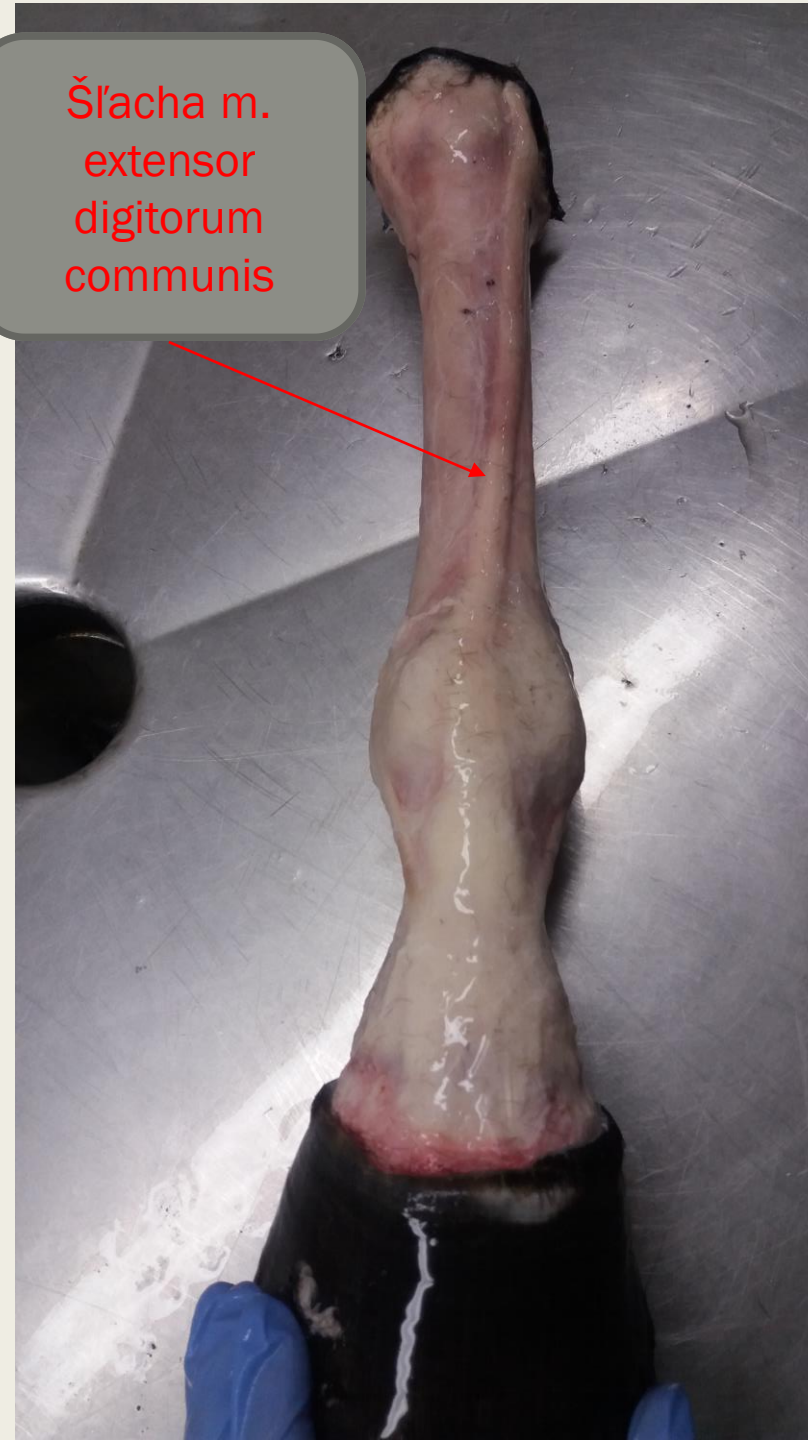Súčasť projektu IVA - 2020FVL/1670/23



Dorzálna strana

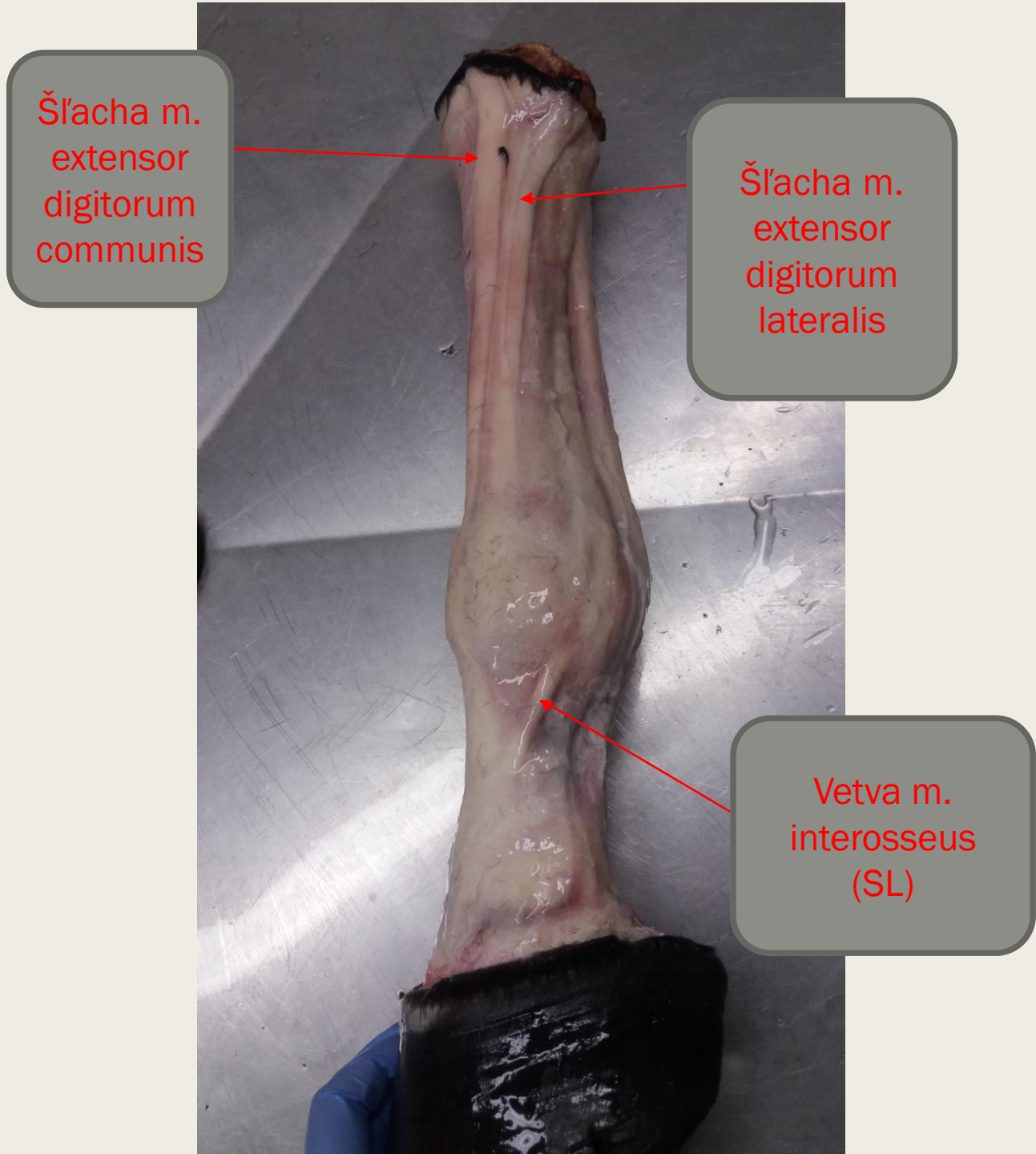
Po odstránení kože

Šľacha m.
extensor
digitorum
communis



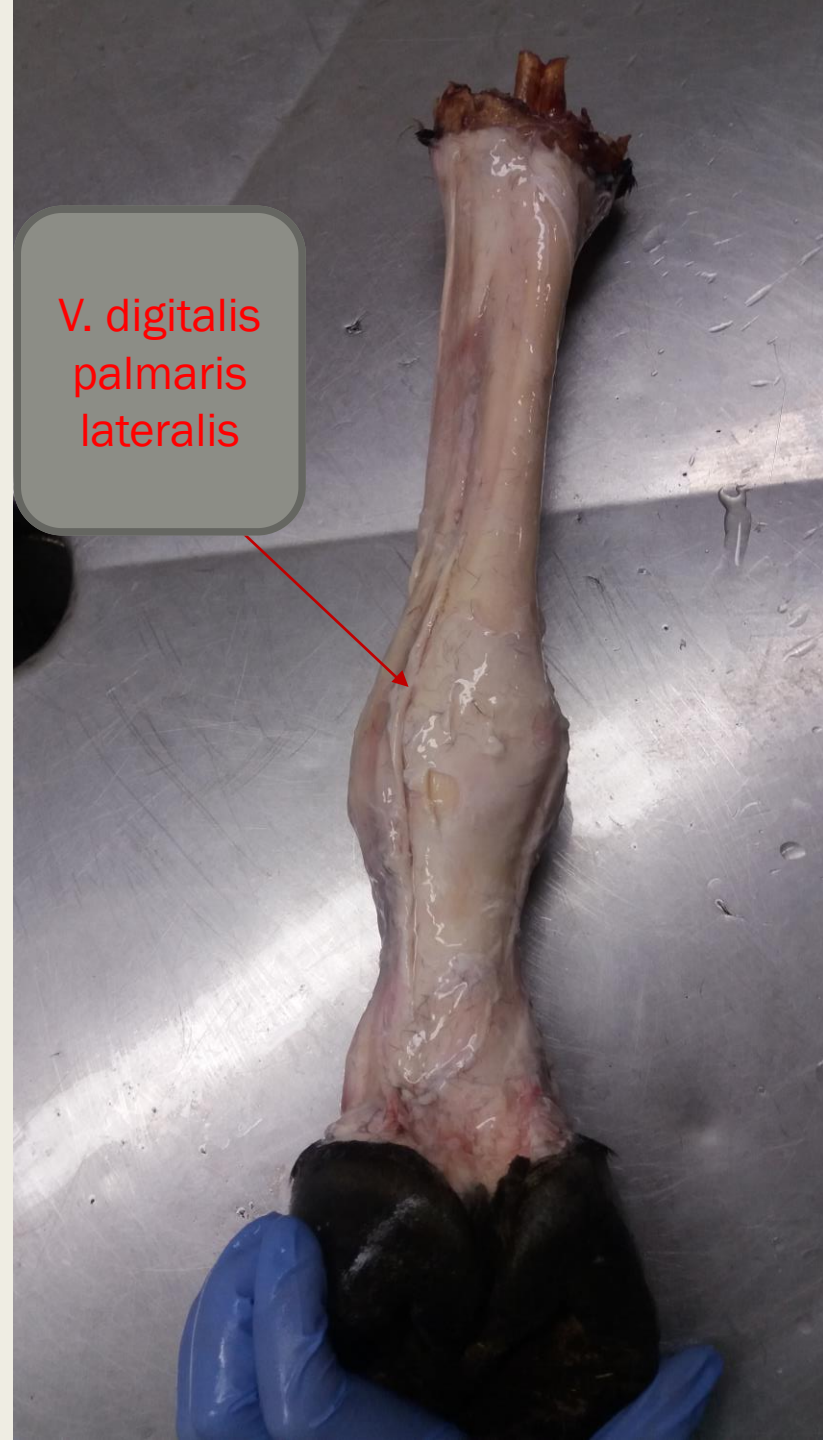Laterální strana

Po odstránení kože



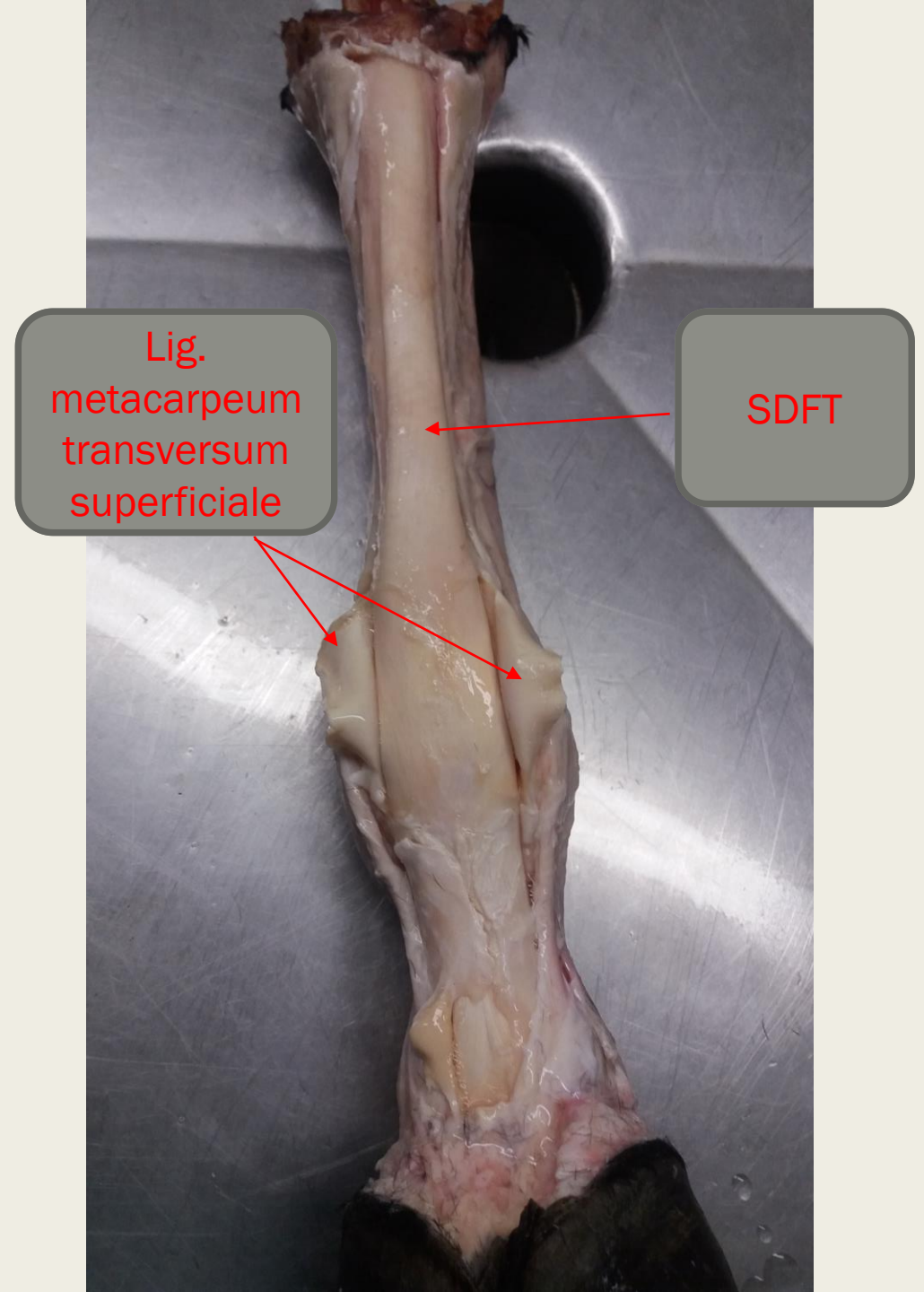
Palmárna strana

Po odstránení kože



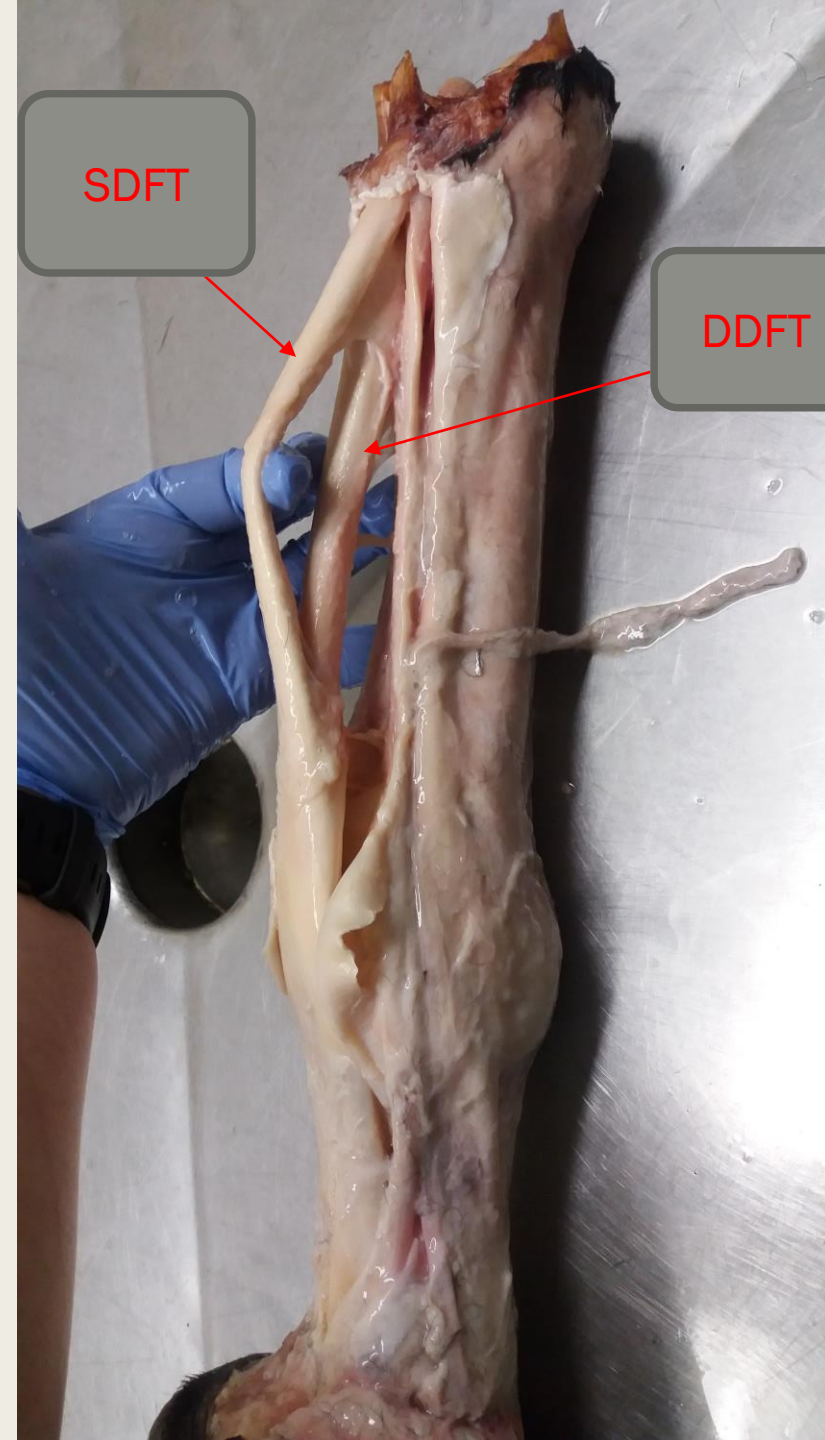
Palmárna strana

Pretnutý anulárny väz (lig. metacarpeum transversum superficiale)



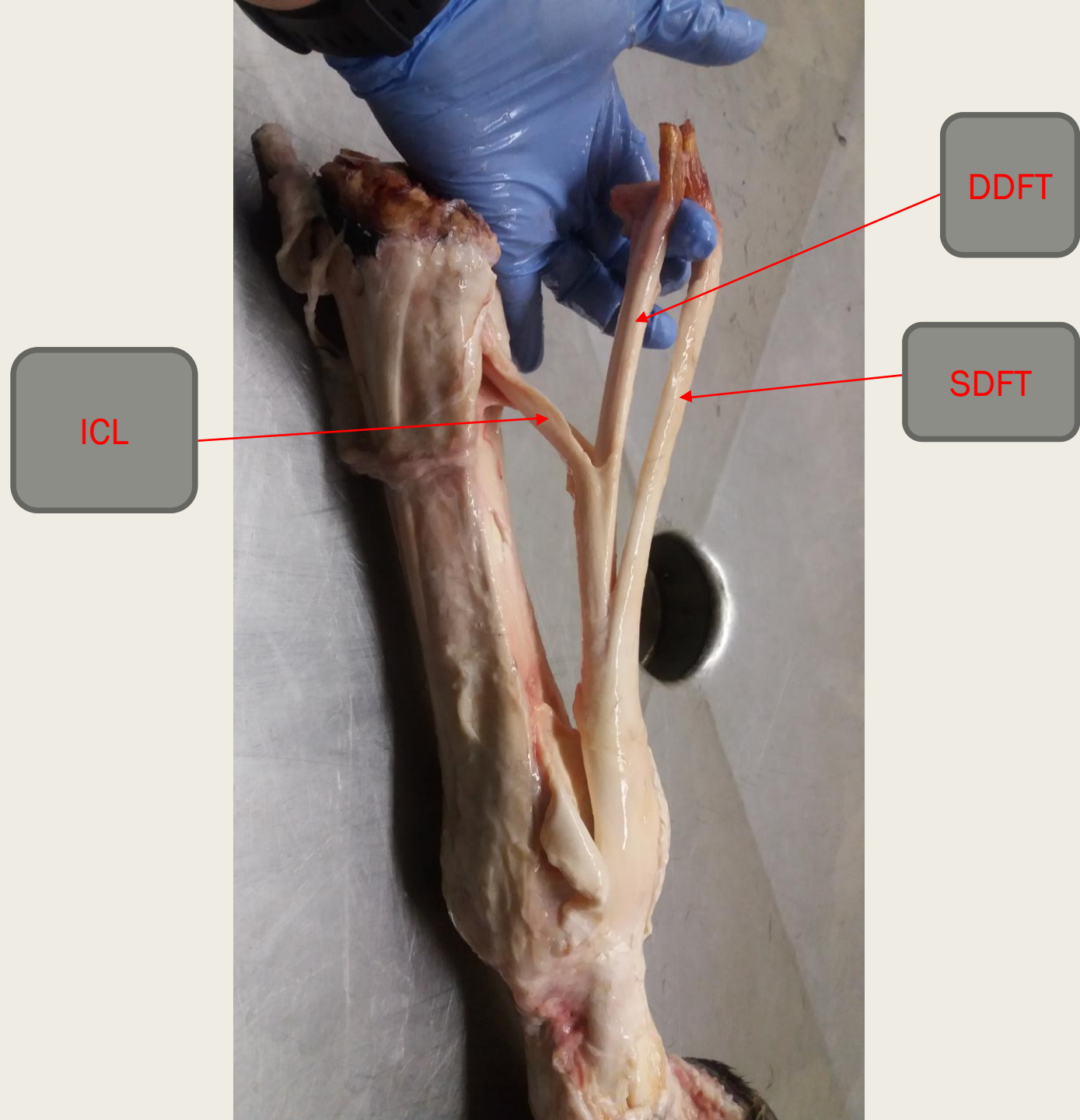
Mediálna strana

Preparácia SDFT a DDFT (odstránenie zo šľ. pošvy)



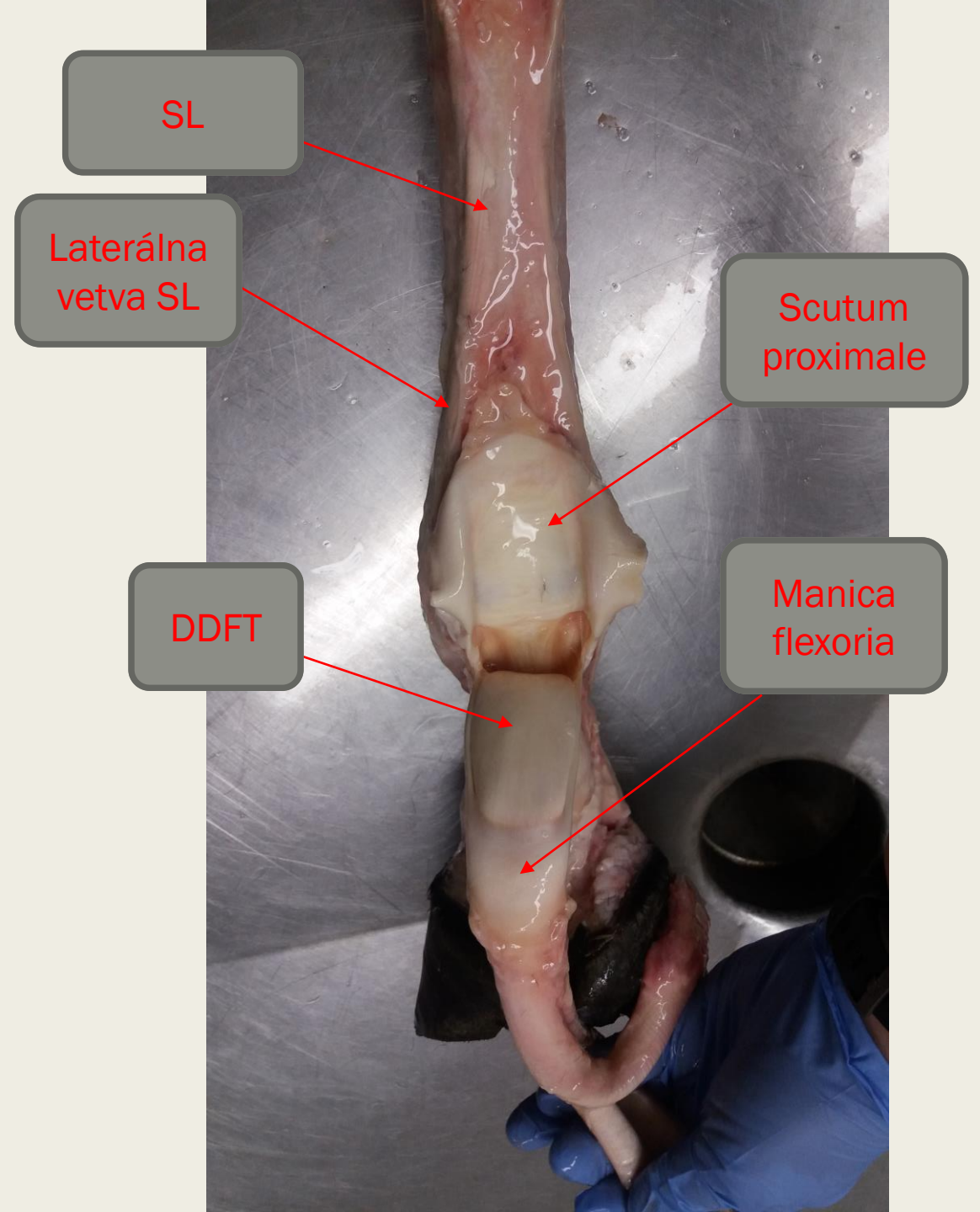
Laterálna strana

Vypreparovanie ICL



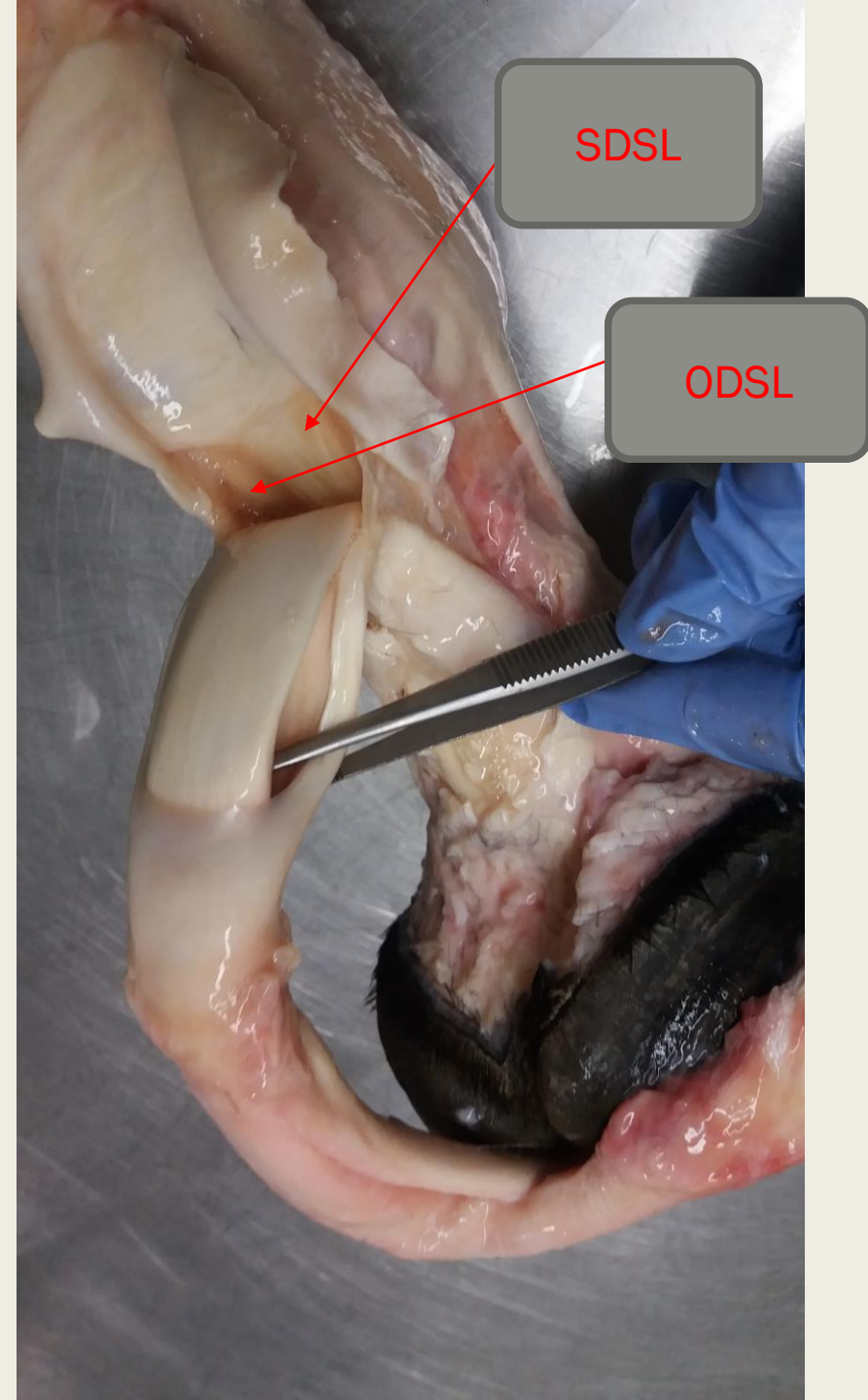
Palmárna strana

Odpreparovanie SDFT a DDFT a vizualizácia SL a scutum proximale

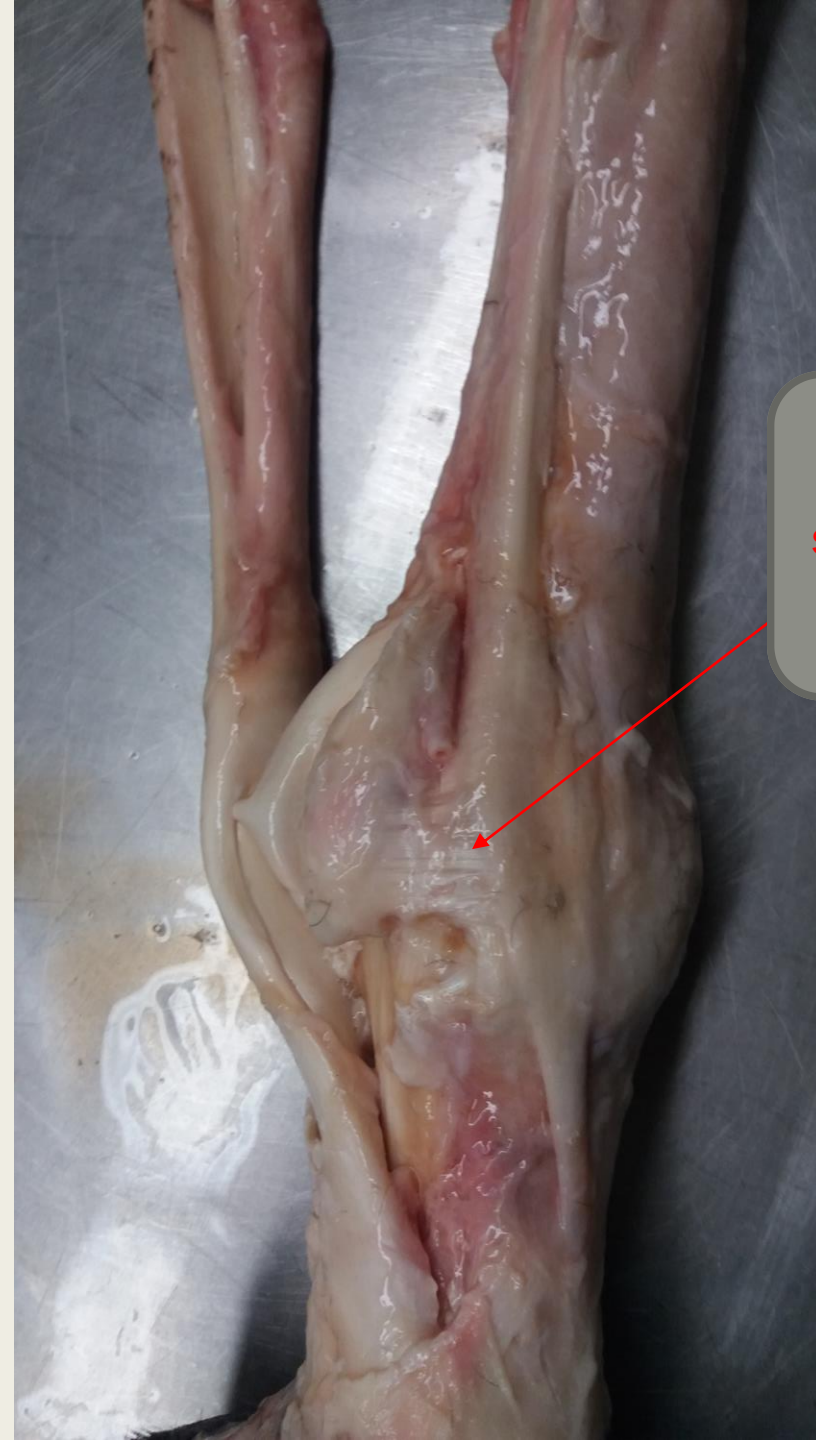

Palmo - mediálna strana

Je vidieť nažltlú tekutinu v šľachovej
pošve.



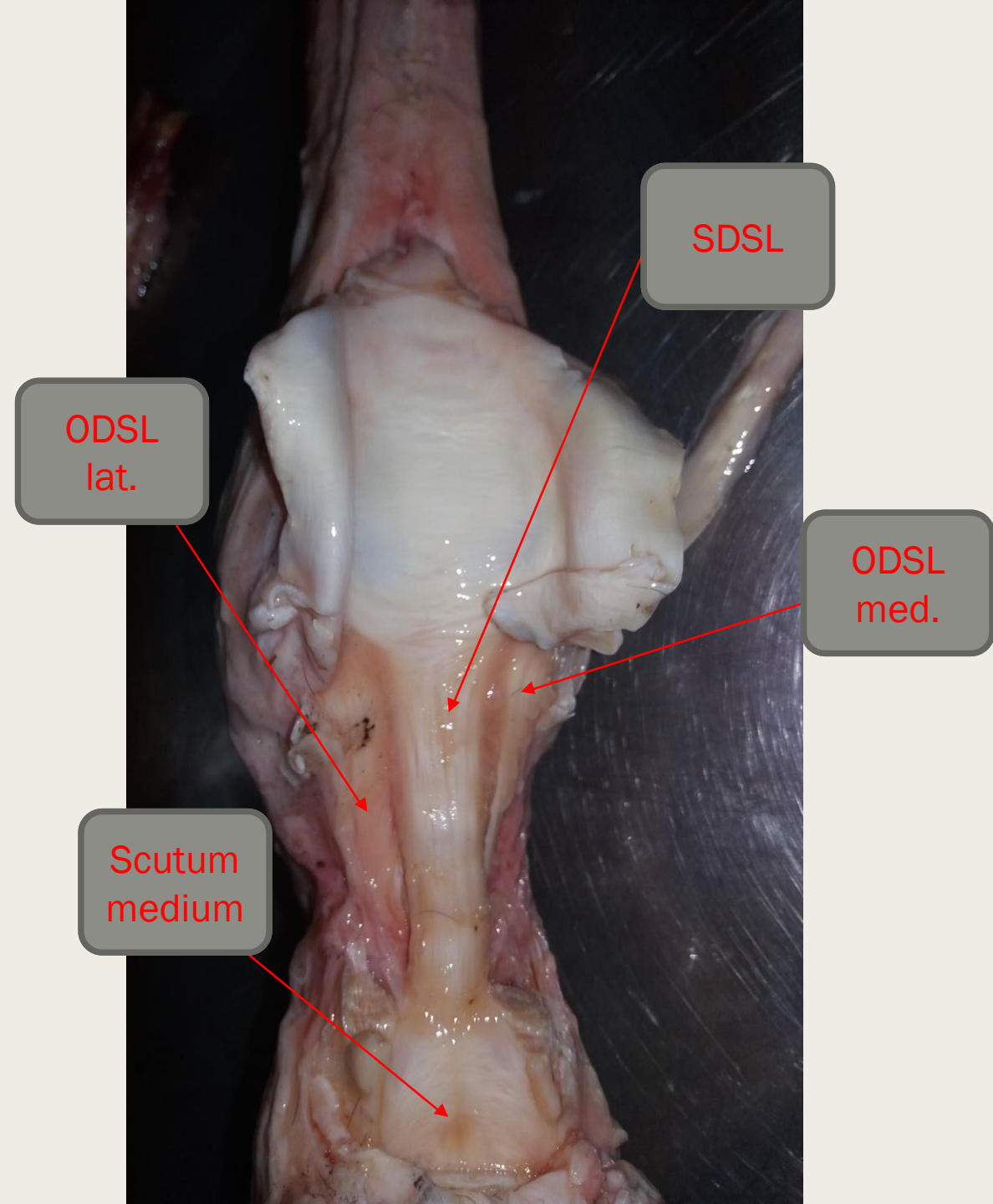
Mediálna strana



Lig.
sesamoideum
collaterale

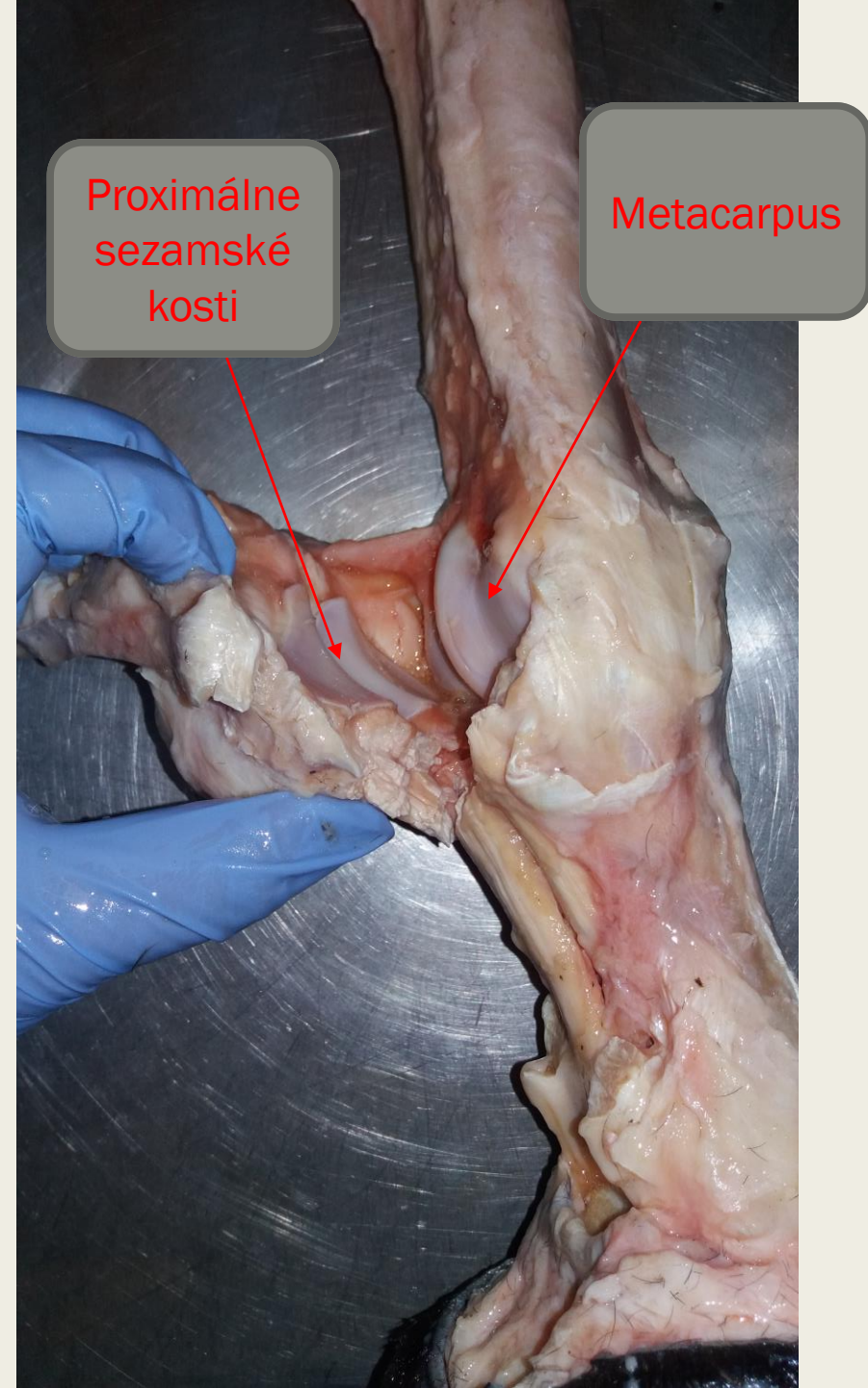
Palmárna strana

Po resekcii SDFT a DDFT. Obnaženie SDSL, ODSL a scutum medium.



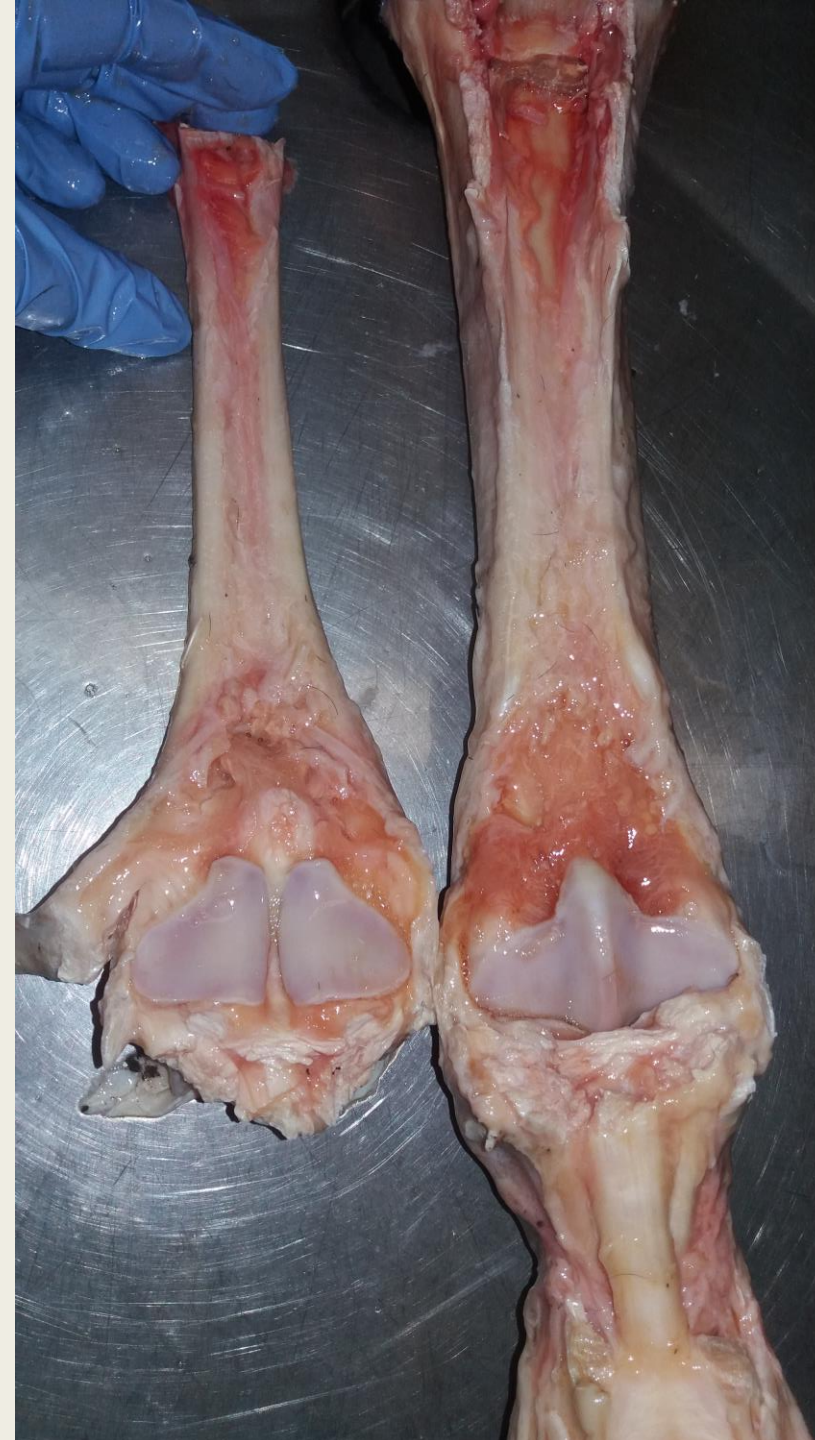Mediálna strana

Otvorenie sponkového kĺbu, vizualizácia sezamských kostí.



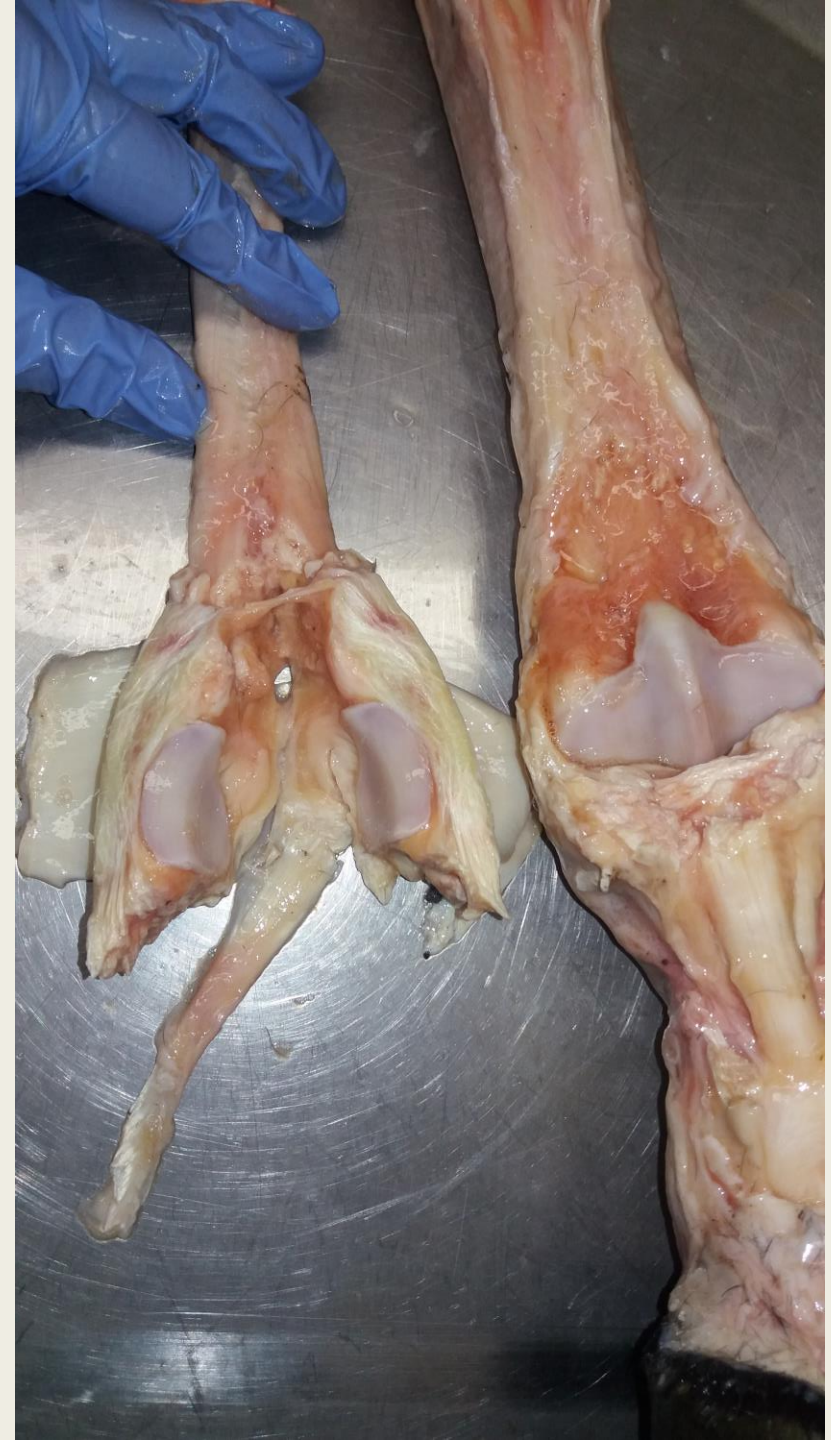Palmárna strana

Otvorenie sponkového kĺbu a vizualizácia
sezamských kostí.



Palmárna strana

Preťatie Scutum proximale a separácia
sezamských kostí.

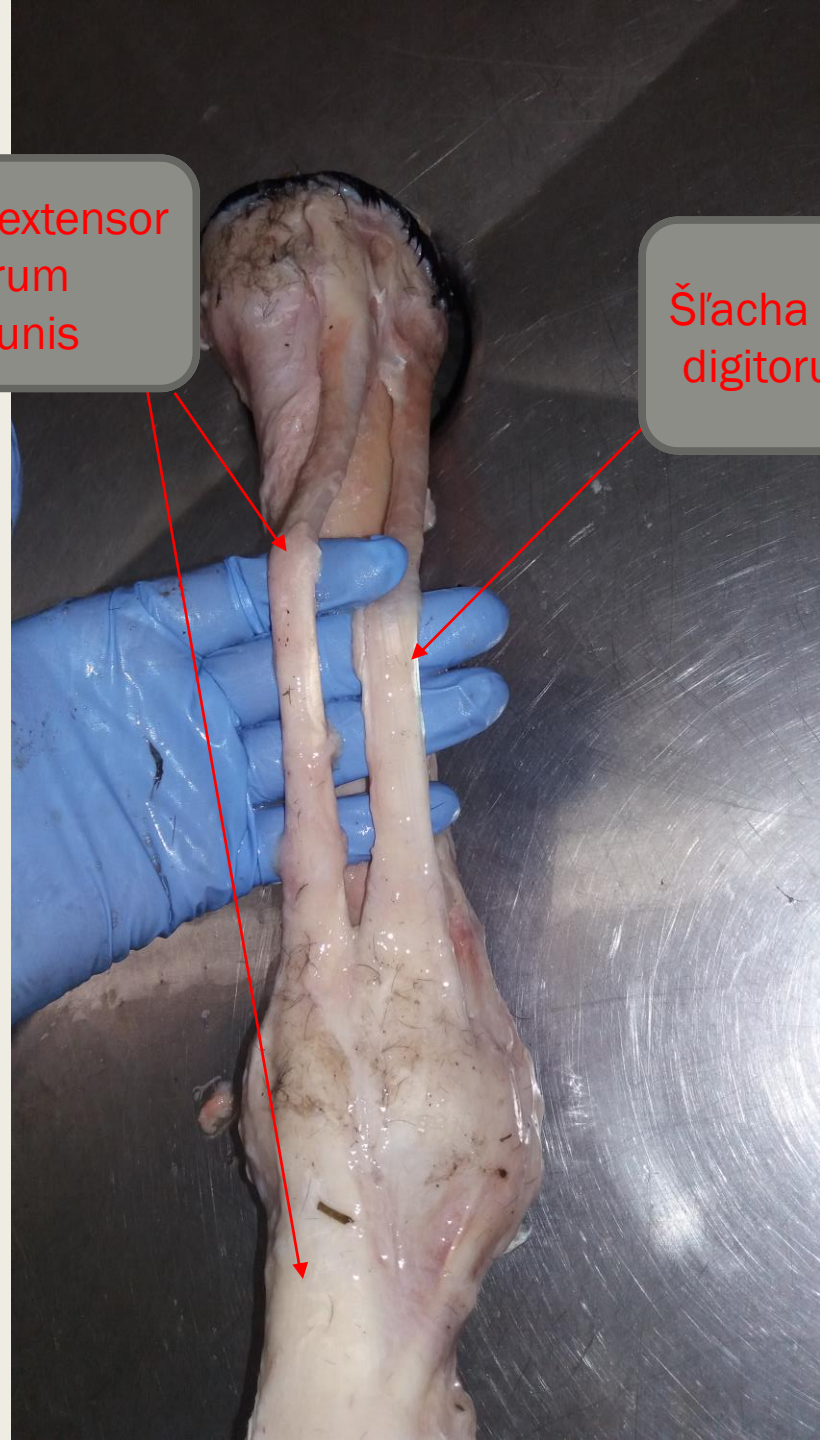


Dorzo – laterálna strana

Obnaženie šliach m. extensor digitorum communis a m. extensor digitorum lateralis.

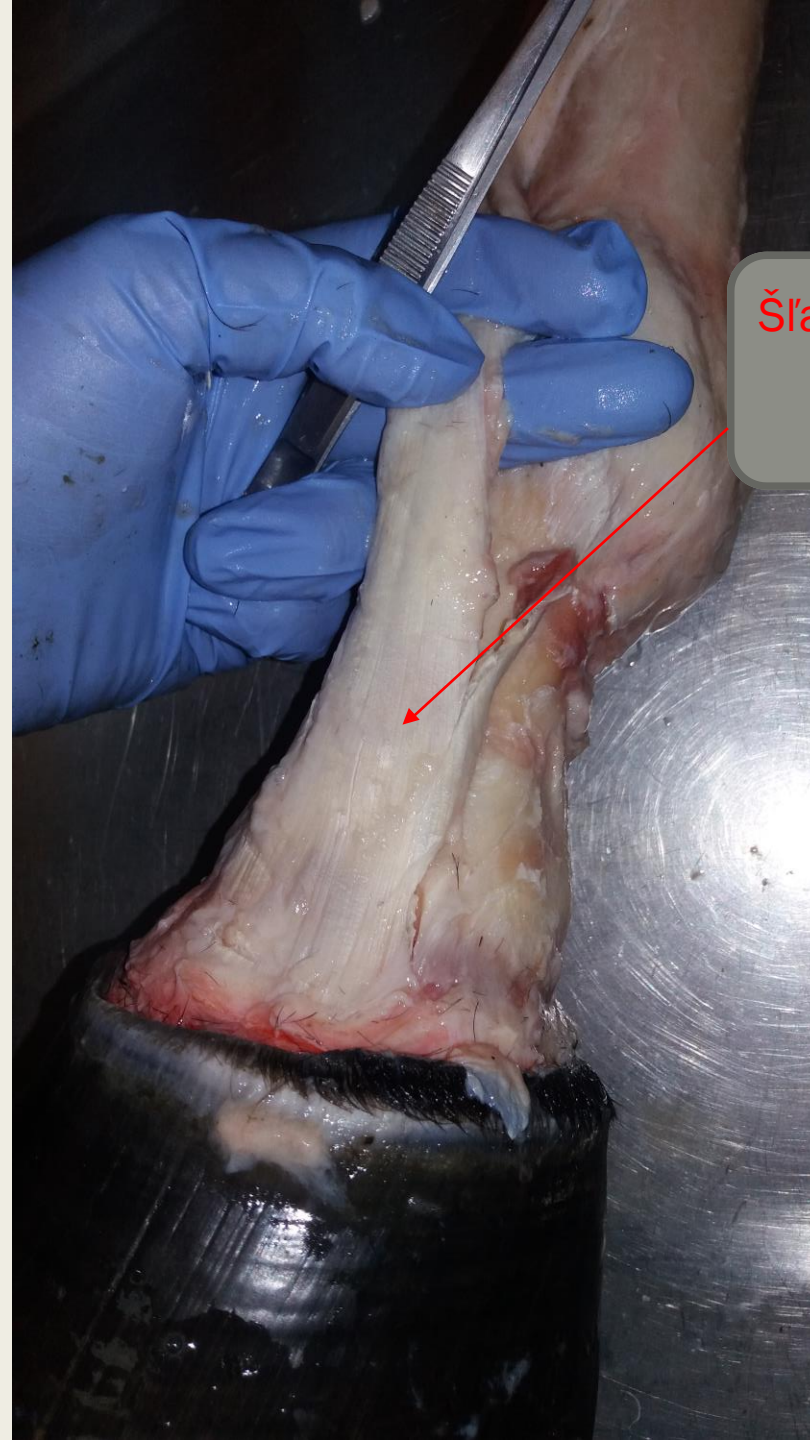Šľacha m. extensor digitorum communis

Šľacha m. extensor digitorum lateralis



Dorzálna strana

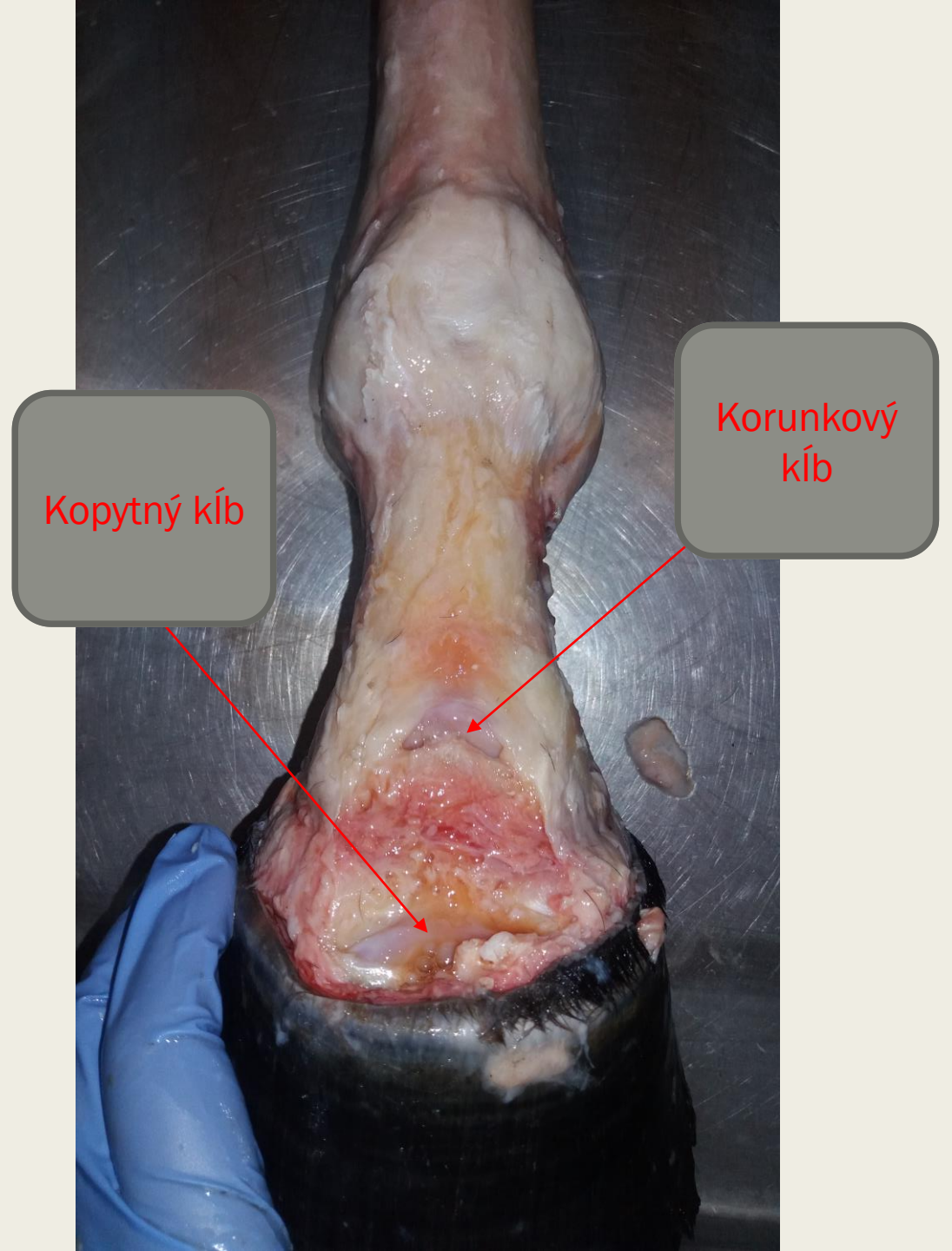
Obnaženie distálnej časti šľachy
m.extensor digitorum communis



Šľacha m. extensor
digitorum
communis

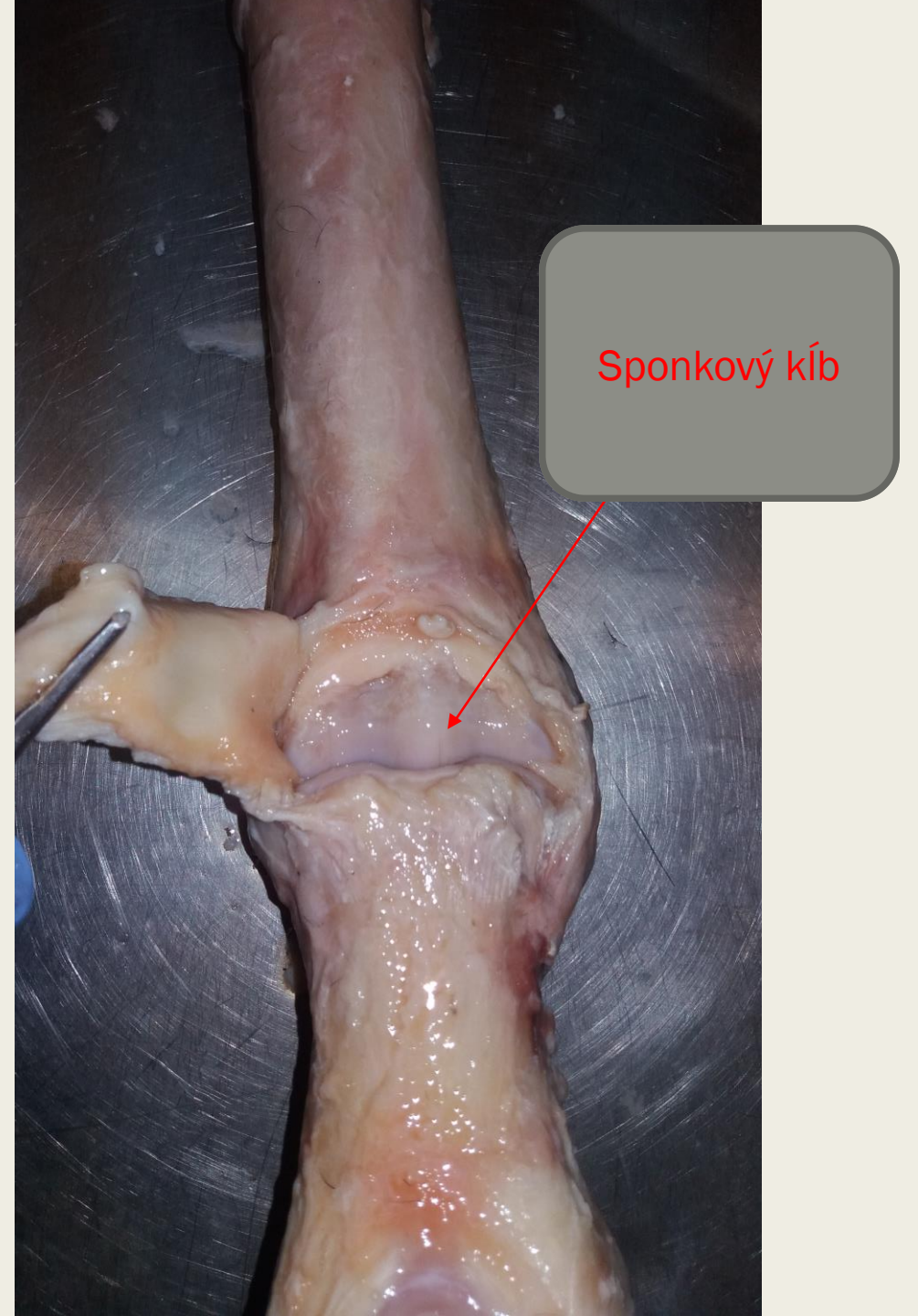
Dorzálna strana

Odstránenie šliach extensorov a obnaženie
korunkového a kopytného kĺbu.



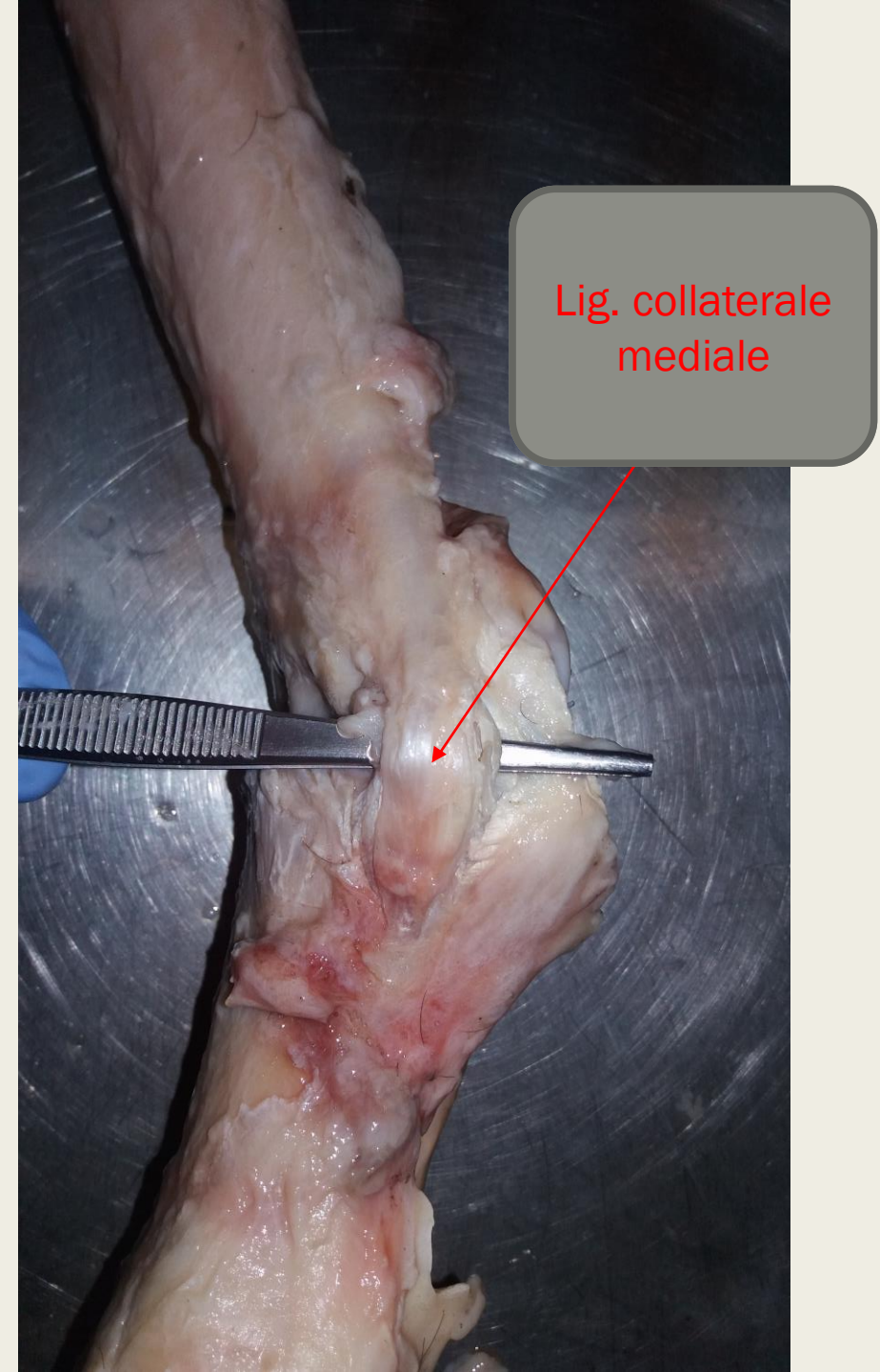
Dorzálna strana

Obnaženie dorzálnej výchlikpy sponkového
kĺbu.



Mediálna strana

Vizualizácia lig. collaterale mediale



Lig. collaterale
mediale